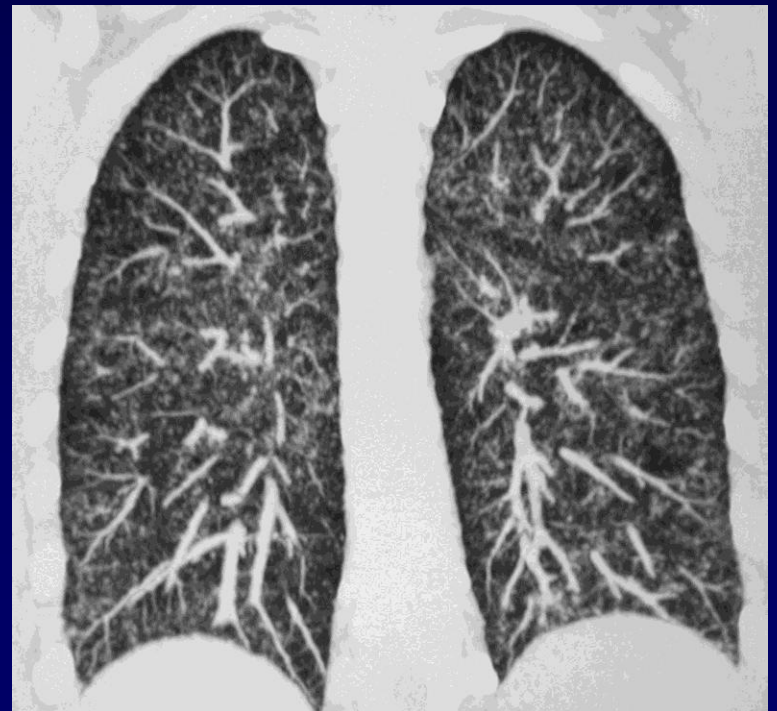
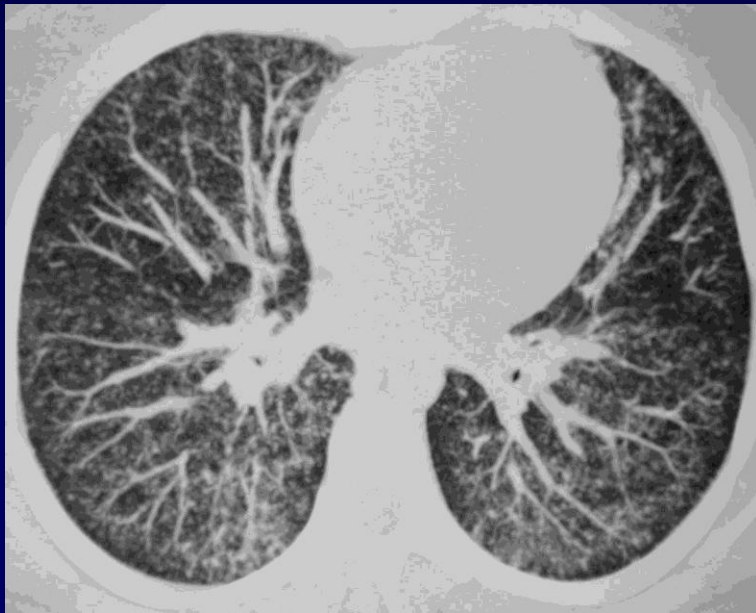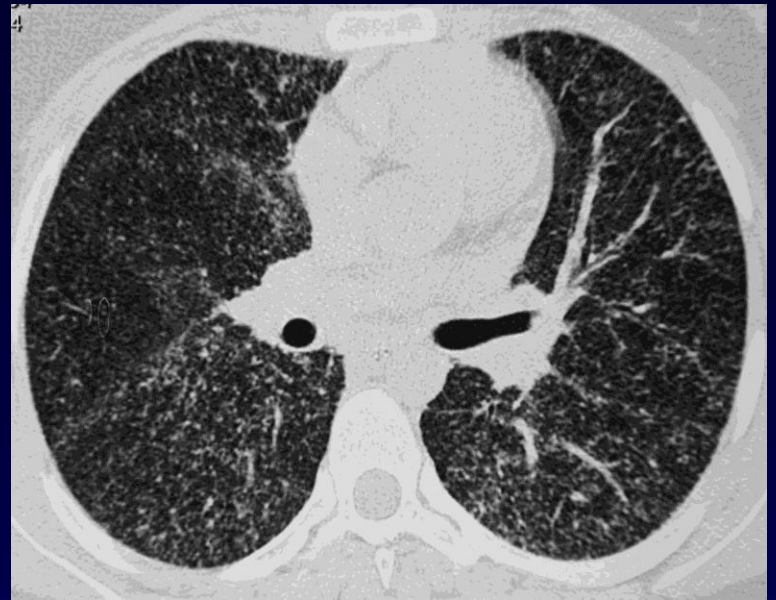

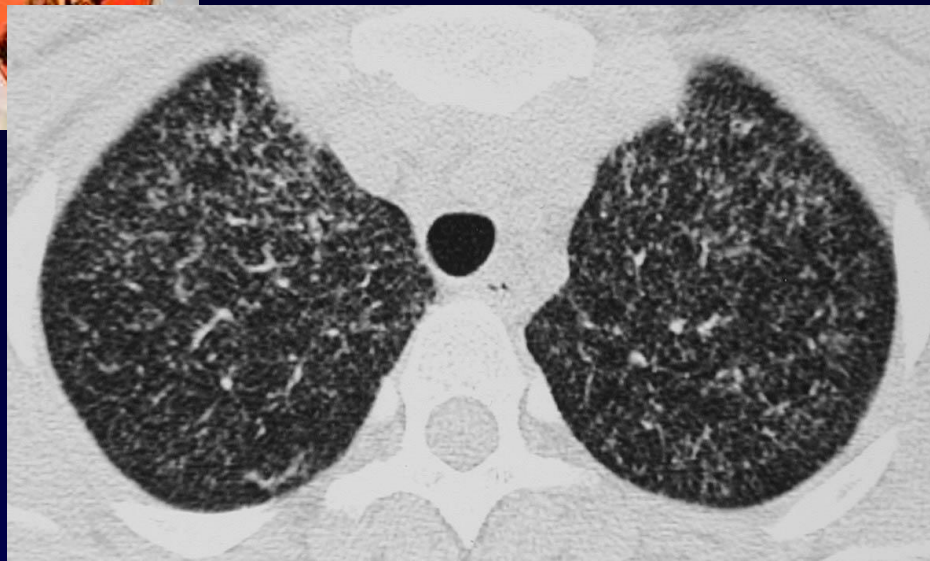
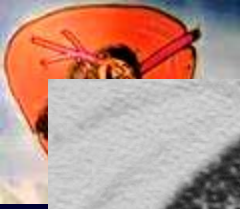

**Maryam, 18 ans**

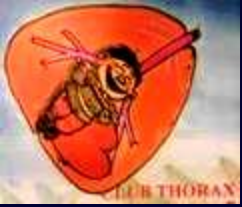**Syndrome fébrile lors d'un séjour familial en Iran**



**TDM de aout 2004**



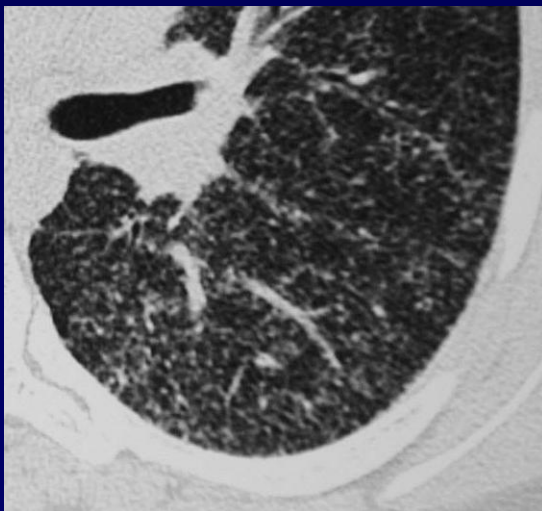
**Diagnostic ?**



## Probable miliaire de BBS (sarcoïdose)

Absence de traitement institué

Disparition spontanée des lésions en janvier 2005



*Micronodules lymphatiques à répartition périphérique sous pleurale et scissurale*